	<b>FUNDACIÓN UNIVERSITARIA UNISANGIL</b> <b>FACULTAD DE CIENCIAS DE LA EDUCACIÓN Y DE LA SALUD</b> <b>PROGRAMA DE ENFERMERÍA</b>	Página 1 de 16
	<b>GUIAS VALORACIÓN DEL ESTADO DE LA SALUD</b>	VERSIÓN: 01

## **VALORACIÓN SISTEMAS REPRODUCTORES**

### **DOMINIO 8 SEXUALIDAD**

#### **CLASE 2: FUNCIÓN SEXUAL**

00059: Disfunción sexual

00065: Patrón de sexualidad ineficaz

### **GUÍA DE EXAMEN FÍSICO DE VALORACION DE ENFERMERIA No.15: SISTEMA REPRODUCTOR MASCULINO**

**OBJETIVO:** Realizar el examen físico del sistema reproductor masculino, describiendo las técnicas utilizadas, precauciones e identificando anomalías propias de los órganos genitales en el hombre.

**DEFINICIÓN:** el pene, el escroto, la próstata y las vesículas seminales forman parte de los órganos genitales masculinos.

El pene tiene dos funciones básicas: como órgano excretor de orina y como medio para introducir espermatozoides en la vagina durante la erección. El prepucio debe cubrir el pene excepto en los circuncidados.

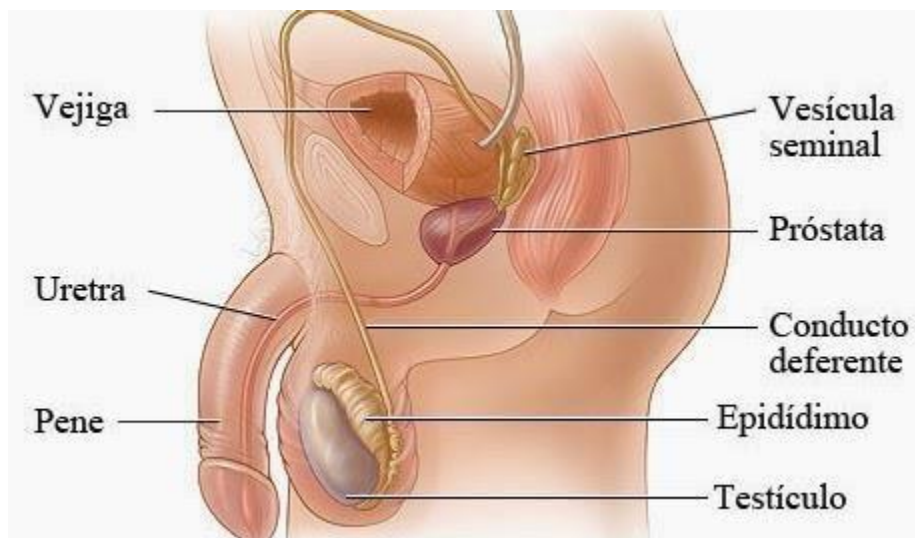
El escroto aloja a los testículos, suele haber un tabique que divide medialmente el escroto en dos sacos colgantes, cada uno de los cuales contiene un testículo, un epidídimo, un cordón espermático y una cubierta muscular que permite su contracción y relajación.

Estos músculos controlan la temperatura alejando o acercando a los testículos del cuerpo. La espermatogénesis requiere una temperatura inferior a los 37° C.

En los testículos se produce espermatozoides y testosterona.

La erección se produce cuando los cuerpos cavernosos se llenan de sangre por la dilatación de los vasos sanguíneos. (SNA)

	<b>FUNDACIÓN UNIVERSITARIA UNISANGIL</b> <b>FACULTAD DE CIENCIAS DE LA EDUCACIÓN Y DE LA SALUD</b> <b>PROGRAMA DE ENFERMERÍA</b>	Página 2 de 16
	<b>GUIAS VALORACIÓN DEL ESTADO DE LA SALUD</b>	<b>VERSIÓN: 01</b>



<http://prosalud.org.ve/quienes-somos/426-Aparato%20Reproductor%20Masculino> La valoración de los genitales masculinos incluye las técnicas de inspección y palpación. Es necesario realizar una valoración cuidadosa y completa a pesar de la ansiedad que pueda ocasionar

## INSUMOS REQUERIDOS

Bandeja con:


1. Guantes limpios
2. Hoja de registro de enfermería.

## EXAMEN FÍSICO DE GENITALES MASCULINOS.

### Precauciones

Al realizar el examen de genitales masculinos, es necesario tener en cuenta algunas precauciones con el examinado y del examinador.

### Precauciones con el examinado

	<b>FUNDACIÓN UNIVERSITARIA UNISANGIL</b> <b>FACULTAD DE CIENCIAS DE LA EDUCACIÓN Y DE LA SALUD</b> <b>PROGRAMA DE ENFERMERÍA</b>	Página 3 de 16
	<b>GUIAS VALORACIÓN DEL ESTADO DE LA SALUD</b>	VERSIÓN: 01

- Proporcionar privacidad para lograr su colaboración.
- Descubrir el área.
- Posición adecuada para el examen.
- Respetar sus temores y creencias.

#### **Precauciones con el examinador**

- Realizar las técnicas con seguridad, evitando el exceso de manipulación.
- Mantener el control del examen.
- Las características del examinado justifican en ocasiones la presencia de otra persona.
- Usar guantes si hay lesiones inflamatorias.
- Explicar el procedimiento, incluyendo la razón y necesidad de este.

#### **Consideraciones**

- La exploración de genitales puede producir ansiedad en las personas.
- Muchos temen una erección durante la valoración.
- Es importante evitar el tono de superioridad, utilice un lenguaje claro con palabras que la persona pueda entender.
- Evite bromas pues puede herir susceptibilidades.
- Evite cualquier expresión facial ante los hallazgos.
- Explique primero a la persona la importancia de la valoración y despeje las dudas que se presenten.

#### **ESTRUCTURAS Y ELEMENTOS QUE SE EVALÚAN Y TÉCNICAS QUE SE UTILIZAN.**

Para realizar la valoración de los órganos genitales masculinos es necesario diferenciar las estructuras y los elementos que se debe tener en cuenta durante el examen.

##### **1.Vello Púbico**

	<b>FUNDACIÓN UNIVERSITARIA UNISANGIL</b> <b>FACULTAD DE CIENCIAS DE LA EDUCACIÓN Y DE LA SALUD</b> <b>PROGRAMA DE ENFERMERÍA</b>	Página 4 de 16
	<b>GUIAS VALORACIÓN DEL ESTADO DE LA SALUD</b>	VERSIÓN: 01

Observe la distribución del vello púbico, debe ser de mayor grosor que el del cuero cabelludo, abundante en la región púbica y continuar hacia el ombligo, puede observarse escaso en el escroto y orificio anal, el pene no debe estar cubierto de vello.

## **2.Pene**

### **Inspección**

La inspección y palpación de pene se hace con el propósito de observar las características normales y lesiones o irregularidades.

#### **Características normales del pene:**

- **Tamaño:** Es variable; se considera normal, a menos que tenga una apariencia demasiado pequeña e infantil. En estado de reposo es blando, en estado de erección es turgente, más largo y voluminoso.
- **Piel:** Integridad, facilidad en la retracción. El prepucio cubre todo el glande y el retraerlo suavemente, lo descubre.


**3.Frenillo:** localización e integridad. El frenillo es un pliegue localizado en la cara ventral del pene, en el surco balanoprepucial y en la parte proximal del glande.

**4.Glande:** se valora la integridad.

**5.Meato uretral:** la abertura debe estar brillante y rosada, si existe eritema o secreción pueden indicar una enfermedad inflamatoria o infecciosa. Si la abertura es puntiforme o redondeada puede indicar estenosis.

Localización, generalmente centrado; se observa si hay presencia de secreciones.

**6. Escroto:** debe estar más pigmentado que el resto de la piel, su superficie es rugosa, el color rojo puede ser normal en pelirrojos de lo contrario indica un proceso infeccioso. Suele ser asimétrico debido al conducto espermático más largo en el testículo izquierdo. Puede haber pequeñísimas masas en la piel que indican quistes sebáceos (quistes epidermoides), no debe

	<b>FUNDACIÓN UNIVERSITARIA UNISANGIL</b> <b>FACULTAD DE CIENCIAS DE LA EDUCACIÓN Y DE LA SALUD</b> <b>PROGRAMA DE ENFERMERÍA</b>	Página 5 de 16
	<b>GUIAS VALORACIÓN DEL ESTADO DE LA SALUD</b>	<b>VERSIÓN: 01</b>

observarse la piel tirante pues indica edema (enfermedad renal o cardiaca) Entre las *irregularidades más comunes* de genitales masculinos se pueden observar:

*Aspecto:* Virilismo e infantilismo.

**Piel, glande y surco balanoprepucial:** úlceras, fisuras, nódulos, cicatrices, masas, costras, vesículas, pústulas, secreción, signos de inflamación (balanitis).

**Prepucio:** Fimosis (el prepucio está cerrado que no se retrae). Parafimosis (el prepucio se retrae parcialmente, pero constriñe tanto que es imposible descubrir por completo del glande).

**Meato uretral:** localizaciones diferentes, por ejemplo, hipos-padias: la abertura de la uretra está ubicada en la cara inferior del pene.; Epis-padias: la abertura de la uretra está ubicada en la cara superior del pene.

En el pene se debe observar la vena dorsal. La piel del pene es delgada, sin grasa subcutánea, elástica y con pliegues que permitan la erección, su pigmentación es más oscura que el resto del cuerpo.

Obsérvese la presencia o ausencia del prepucio (circuncisión), en los circuncidados la piel del glande tiene un aspecto áspero eritematoso y seco; no debe existir esmegma (secreción caseosa resultado de la secreción sebácea y epitelial).

En el hombre no circuncidado puede observarse la presencia de esmegma, observe el color, la integridad y el tamaño del glande.


Edematizado con el prepucio retraído, eritematoso e inflamado puede indicar balanitis, si el prepucio permanece retraído puede indicar fimosis por estrechez de este.

### **PALPACIÓN:**

Palpe con la yema de los dedos de forma circular, utilice siempre guantes limpios.

✚ En el **pene** se pueden evaluar las características siguientes:

- **Consistencia:** blanda.

	<b>FUNDACIÓN UNIVERSITARIA UNISANGIL</b> <b>FACULTAD DE CIENCIAS DE LA EDUCACIÓN Y DE LA SALUD</b> <b>PROGRAMA DE ENFERMERÍA</b>	Página 6 de 16
	<b>GUIAS VALORACIÓN DEL ESTADO DE LA SALUD</b>	<b>VERSIÓN: 01</b>

- **Sensibilidad:** indolora.
- **Presencia de secreciones:** poca cantidad de esmegma. **Técnica**
- Utilizando el pulgar, los dedos índices y medio de la mano izquierda, tomar el pene por su parte media.
- Con la mano derecha retraer el prepucio y observar el glande, meato uretral, surco balanoprepucial.
- Tomar el pene por el glande con el pulgar e índice de la mano derecha e inspeccionar parte dorsal y ventral del pene.
- Palpar la uretra y presionar hacia el meato para observar salida de secreción y características.
- Palpar el resto del pene desde la raíz hasta la punta, con los dedos índice, medio y pulgar.

#### ✝ Escroto

#### Inspección

- Se hace para valorar características normales y lesiones. **Características**

#### normales

Forma: Ovoide, siguiendo la forma del testículo


Tamaño: corresponde al tamaño de los testículos.

Simetría: Generalmente existe una ligera asimetría, porque el testículo izquierdo está más abajo que el derecho.

Piel: integridad, rugosidades.

#### Lesiones comunes

Edema, várices, masas, nódulos, signos de inflamación, úlceras, erosiones, ausencia de testículo.

	<b>FUNDACIÓN UNIVERSITARIA UNISANGIL</b> <b>FACULTAD DE CIENCIAS DE LA EDUCACIÓN Y DE LA SALUD</b> <b>PROGRAMA DE ENFERMERÍA</b>	Página 7 de 16
	<b>GUIAS VALORACIÓN DEL ESTADO DE LA SALUD</b>	VERSIÓN: 01

## Palpación

Se hace para valorar las estructuras que ocupan el escroto y lesiones.

La temperatura debe ser inferior al resto del cuerpo, pueden ser palpables los quistes sebáceos.

### ✚ Testículos

**-Presencia:** se observan si están descendidos.

**-Forma:** Ovoidea.

**-Tamaño:** 4 cm.

**-Superficie:** Lisa

**-Consistencia:** semidura.

**-Sensibilidad:** Existencia de dolor; no debe haber dolor cuando los movimientos se realizan suavemente

- Se palpan empleando el pulgar y los dos primeros dedos, deben ser sensibles a la presión ligera, pero esta no debe causar dolor, deben ser lisos, con fácil.

Desplazamiento de los dedos, ligera elasticidad, no se deben palpar nódulos.


- Algunas enfermedades pueden causar ausencia de sensibilidad dolorosa.
- Las irregularidades en el tamaño pueden ser causales de tumores, quistes o infección.

Tampoco debe palparse varicosidad en las venas del plexo pomiforme (varicocele).

- El conducto deferente lleva arterias y venas acompañantes dificultando su identificación exacta, debe ser liso, sin depresiones, ni protrusiones en su trayecto desde el testículo hasta el anillo inguinal.
- Valore el reflejo cremastérico golpeando la cara interna del muslo con un instrumento romo, el testículo y el escroto deberán elevarse en el lado golpeado.

### ✚ Epidídimo

- **Localización:** se encuentra en la apreté posterior del testículo.

	<b>FUNDACIÓN UNIVERSITARIA UNISANGIL</b> <b>FACULTAD DE CIENCIAS DE LA EDUCACIÓN Y DE LA SALUD</b> <b>PROGRAMA DE ENFERMERÍA</b>	Página 8 de 16
	<b>GUIAS VALORACIÓN DEL ESTADO DE LA SALUD</b>	<b>VERSIÓN: 01</b>

- **Forma:** de coma.
- **Consistencia:** Blanda.
- **Sensibilidad:** no debe existir dolor cuando la palpación se realiza en forma suave.
- El epidídimo está localizado postero lateral al testículo, debe ser liso, en forma de coma e indoloro, se debe palpar el apéndice del epidídimo en la superficie cefálica. † **Funículo espermático (o cordón espermático)**

Se valora su presencia, localización, forma, consistencia y sensibilidad.


#### **Lesiones más comunes a la palpación:**

Atrofias, hipertrofias, ausencias, criptorquidia, masas o cambios de consistencia y dolor

#### **Técnica**

- Con los dedos índice y pulgar de cada mano, tomar el lado derecho e izquierdo del escroto; mirar el escroto en su parte anterior y luego levantarlo para mirar la región posterior.
- Con el dedo pulgar y el resto de los dedos de la mano izquierda, templar toda la piel que cubre el testículo.
- Con la mano derecha, utilizando los dedos pulgar, índice y medio, palpar toda la superficie del testículo.
- Con los dedos índice y pulgar, palpar el epidídimo.
- Con los mismos dedos, localizar por encima de cada testículo los funículos espermáticos y palparlos desde el epidídimo hasta el pubis.
- Examinar el lado contrario.

El examen incluye la observación mientras orina, para observar el chorro y las características macroscópicas de ésta (color, sedimento, olor, cantidad).

	<b>FUNDACIÓN UNIVERSITARIA UNISANGIL</b> <b>FACULTAD DE CIENCIAS DE LA EDUCACIÓN Y DE LA SALUD</b> <b>PROGRAMA DE ENFERMERÍA</b>	Página 9 de 16
	<b>GUIAS VALORACIÓN DEL ESTADO DE LA SALUD</b>	VERSIÓN: 01

El examen de genitales masculinos incluye la inspección y palpación de regiones inguinales en busca de adenopatías, características de pulsos femorales, lo mismo que características y lesiones de la piel.


### TRANSILUMINACIÓN

Después de oscurecer la habitación, colocar el haz de una linterna en la parte posterior del escroto, sirve para diferenciar entre edema, otro líquido y masa.

Cuando existe líquido, se observa la luz roja y si hay masas, no transilumina.

Entre las **alteraciones** que se pueden encontrar en el pene, destacan las siguientes:

- **Fimosis:** consiste en la dificultad para descubrir el glande debido a un prepucio estrecho.
- **Parafimosis:** es la dificultad de deslizar el prepucio nuevamente hacia adelante después que se ha descubierto el glande, debido a que es estrecho; lo comprime y lo puede edematizar.
- **Balanitis:** es una inflamación del glande que ocurre sólo en hombres no circuncidados, frecuentemente con fimosis o diabéticos. Se debe a infecciones bacterianas o por hongos (Cándida).
- **Balanopostitis** es una inflamación del glande y del prepucio.
- **Hipospadias:** es una condición con que nace la persona donde el meato uretral desemboca en la parte inferior del pene.
- **Úlceras:** pueden ser de distinto tipo y naturaleza. Entre las úlceras que afectan el glande y el prepucio destaca el chancro sifilítico que es una úlcera ovalada o redonda, de bordes indurados, fondo liso, y aparece dos semanas después de una exposición a la enfermedad.

	<b>FUNDACIÓN UNIVERSITARIA UNISANGIL</b> <b>FACULTAD DE CIENCIAS DE LA EDUCACIÓN Y DE LA SALUD</b> <b>PROGRAMA DE ENFERMERÍA</b>	Página 10 de 16
	<b>GUIAS VALORACIÓN DEL ESTADO DE LA SALUD</b>	<b>VERSIÓN: 01</b>

- **Herpes genital:** son vesículas superficiales rodeadas de un halo eritematoso, muy dolorosas, que se deben a una infección por el virus herpes simple tipo 2.
- **Condiloma acuminado o papilomas genitales:** son lesiones como verrugas que se deben a infecciones virales.
- **Molluscum contagiosum:** son lesiones como pequeñas pápulas algo umbilicadas en el centro, son de transmisión sexual y se deben a infecciones por virus.
- **Carcinoma del pene:** es un cáncer habitualmente de tipo escamoso, que tiende a presentarse en hombres no circuncidados, poco preocupados de su higiene.
- **Enfermedad de Peyronie:** consiste en el desarrollo de bandas fibrosas en el dorso del pene, por debajo de la piel, que lo pueden deformar y provocar erecciones dolorosas.
- **Uretritis:** se puede encontrar una secreción que sale por el meato uretral, la cual debe estudiarse mediante tinciones de extendidos y cultivos de distinto tipo, según las causas probables (ej.: infección por gonococo)

#### **EJEMPLO REGISTRO DE ENFERMERÍA:**

Pene tamaño normal, piel íntegra retráctil, frenillo centrado íntegro localizado en la parte dorsal del glande, glande sin lesiones, meato centrado sin secreciones, blando no doloroso a la palpación, al exprimir la uretra no hay secreciones. Escroto ovoide, pile íntegra transluminar, testículos presentes de forma ovoide, semiduros, no dolorosos, epidídimo presente, forma de coma, no doloroso, no hay masas. Funículo espermático presente, se palpa como cordón, no doloroso, no se palpan adenopatías en región inguinal, chorro fuerte, orina amarillenta, no fétida.

#### **BIBLIOGRAFIA:**

Martínez, Esneda y Lerma, Julia. Valoración del estado de la salud. 1ª Ed. Copyright. Washington: 2003. Pág. 312-319.


	<b>FUNDACIÓN UNIVERSITARIA UNISANGIL</b> <b>FACULTAD DE CIENCIAS DE LA EDUCACIÓN Y DE LA SALUD</b> <b>PROGRAMA DE ENFERMERÍA</b>	Página 11 de 16
	<b>GUIAS VALORACIÓN DEL ESTADO DE LA SALUD</b>	VERSIÓN: 01

Docterman, J., & Jones, D (Eds.). (2003). Unifying Nursing languages: the harmonization of NANDA, NIC, and NOC. Washington, DC: American Nurses Association.

	<b>FUNDACIÓN UNIVERSITARIA UNISANGIL</b> <b>FACULTAD DE CIENCIAS DE LA EDUCACIÓN Y DE LA SALUD</b> <b>PROGRAMA DE ENFERMERÍA</b>	Página 12 de 16
	<b>GUIAS VALORACIÓN DEL ESTADO DE LA SALUD</b>	VERSIÓN: 01

Gaztúa, Ricardo. Examen de los genitales masculinos y próstata. Chile : 2004 Disponible en:  
<http://escuela.med.puc.cl/Publ/ManualSemiologia/Genitmasc.html> [Consultado el 15 de mayo de 2010].

<b>Elaborado por:</b> Jenny C. Araque Castillo Estudiantes de gerencia en los servicios de salud I. 2010-1.	<b>Actualizado por:</b> Tania Melisa Arguello Estudiante de cuidado en los servicios de salud 1	<b>Aprobado:</b> Catalina Franco Villegas Directora Programa Enfermería
<b>Revisado por:</b> Enf. Eulalia Medina Díaz. Directora del programa de Enfermería. UNISANGIL. Enf. Alejandra Ortega Docente enfermería UNISANGIL	<b>Revisado por:</b> Beatriz Elena Sánchez Oliveros Docente Asesora Coordinadora de Practicas	<b>P.E. Versión 04</b>
<b>Actualizado por</b> Laura M. Pérez Vesga Eliana Mancilla López Estudiantes de cuidado en los servicios de salud I-II 2019-1	<b>Revisado por</b> Graciela Olarte Rueda Docente Asesora	
<b>Actualizado por:</b> Laura Jimena Cáceres Castro Edgar Esneider Arenas Anaya Estudiantes en práctica profesional con énfasis en docencia universitaria 2024-1.		

	<b>FUNDACIÓN UNIVERSITARIA UNISANGIL</b> <b>FACULTAD DE CIENCIAS DE LA EDUCACIÓN Y DE LA SALUD</b> <b>PROGRAMA DE ENFERMERÍA</b>	Página 13 de 16
	<b>GUIAS VALORACIÓN DEL ESTADO DE LA SALUD</b>	VERSIÓN: 01


### **LISTA DE CHEQUEO PARA LA GUÍA DE EXAMEN FISICO DE VALORACION DE ENFERMERIA No. 15: SISTEMA REPRODUCTOR MASCULINO.**

**OBJETIVO:** Confirmar que el estudiante de enfermería de UNISANGIL con apoyo del presente material realice correctamente la valoración de enfermería correspondiente al examen físico de sistema reproductor masculino, basados en la justificación científica que soporta el dominio de nutrición según taxonomía NANDA.


**DEFINICIÓN:** El examen de los genitales femeninos se realiza en hombres, en todas las edades teniendo presente las necesidades y las características físicas y psicosociales.

En el listado de parámetros presentado a continuación, señale con un “SÍ” cuando el estudiante realiza totalmente y sin dificultad lo descrito en cada paso y con “NO” cuando olvida total o parcialmente lo descrito, lo realiza con dificultad o necesita ayuda.


PARAMETROS	SI	NO
------------	----	----

	<b>FUNDACIÓN UNIVERSITARIA UNISANGIL</b> <b>FACULTAD DE CIENCIAS DE LA EDUCACIÓN Y DE LA SALUD</b> <b>PROGRAMA DE ENFERMERÍA</b>	Página 14 de 16
	<b>GUIAS VALORACIÓN DEL ESTADO DE LA SALUD</b>	VERSIÓN: 01

1.	<b>PREPARACIÓN DE EQUIPO:</b> <input type="checkbox"/> Lámpara, Bata para examen Bandeja con: <input type="checkbox"/> Guantes <input type="checkbox"/> Gasas estériles <input type="checkbox"/> Bolsa de desperdicios		
2.	<b>PREPARACIÓN DEL EXAMINADO:</b> <input type="checkbox"/> Proporcionar privacidad para logra su colaboración <input type="checkbox"/> Descubrir el área <input type="checkbox"/> Posición adecuada para el examen <input type="checkbox"/> Respetar sus temores y creencias		
3.	Lavado de manos según protocolo		
4.	<b>INSPECCIÓN DEL PENE</b> <input type="checkbox"/> Observa el tamaño		
	<input type="checkbox"/> Características de la piel <input type="checkbox"/> Observa el frenillo <input type="checkbox"/> Observa el surco balanoprepucial		
5.	<b>PALPACIÓN DEL PENE:</b> <input type="checkbox"/> Palpa el pene en su cara ventral y dorsal <input type="checkbox"/> Valora consistencia: blanda <input type="checkbox"/> Valora sensibilidad: indolora <input type="checkbox"/> Presencia de secreciones: poca cantidad de esmegma		
6.	<b>INSPECCIÓN DEL ESCROTO:</b> <input type="checkbox"/> Se hace para valorar características normales y lesiones.		

	<b>FUNDACIÓN UNIVERSITARIA UNISANGIL</b> <b>FACULTAD DE CIENCIAS DE LA EDUCACIÓN Y DE LA SALUD</b> <b>PROGRAMA DE ENFERMERÍA</b>	Página 15 de 16
	<b>GUIAS VALORACIÓN DEL ESTADO DE LA SALUD</b>	VERSIÓN: 01

7.	<b>PALPACIÓN DEL ESCROTO</b> <ul style="list-style-type: none"> <li><input type="checkbox"/> Tiempla la piel del escroto para palpar el escroto</li> <li><input type="checkbox"/> Identifica las características del testículo (forma, tamaño, superficie, consistencia y sensibilidad )</li> <li><input type="checkbox"/> Con los dedos índice y pulgar de cada mano, palpa el epidídimo.</li> <li><input type="checkbox"/> Identifica la forma, consistencia y sensibilidad del epidídimo</li> <li><input type="checkbox"/> Localiza y palpa los funículos espermáticos</li> <li><input type="checkbox"/> Identifica su presencia, localización, forma, consistencia y sensibilidad.</li> <li><input type="checkbox"/> Palpa la región inguinal</li> <li><input type="checkbox"/> Realiza la transiluminación del escroto</li> <li><input type="checkbox"/> Observa el “chorro” al orinar y las características de la orina.</li> </ul>		
25.	Registra todos los datos		
<b>OBSERVACIONES:</b>			
<b>FIRMA DE ESTUDIANTE:</b>			

	<b>FUNDACIÓN UNIVERSITARIA UNISANGIL</b> <b>FACULTAD DE CIENCIAS DE LA EDUCACIÓN Y DE LA SALUD</b>	Página 16 de 16
	<b>PROGRAMA DE ENFERMERÍA</b>	

**GUIAS VALORACIÓN DEL ESTADO DE LA SALUD**

**VERSIÓN: 01**

**FIRMA DE DOCENTE EVALUADOR:**

--