

	FUNDACIÓN UNIVERSITARIA UNISANGIL FACULTAD DE CIENCIAS DE LA EDUCACIÓN Y DE LA SALUD PROGRAMA DE ENFERMERÍA	Página 1 de 21
	GUIAS VALORACIÓN DEL ESTADO DE LA SALUD	VERSIÓN: 01

VALORACIÓN DE ABDOMEN

DOMINIO 3: ELIMINACIÓN E INTERCAMBIO

CLASE 1: FUNCIÓN URINARIA

CLASE 2: FUNCIÓN GASTROINTESTINAL

Estreñimiento

Riesgo de estreñimiento

Estreñimiento crónico funcional

Riesgo de estreñimiento crónico funcional

Estreñimiento subjetivo

Diarrea

Motilidad gastrointestinal disfuncional

Riesgo de motilidad gastrointestinal disfuncional

Incontinencia fecal

GUÍA DE EXAMEN FÍSICO DE VALORACION DE ENFERMERIA No.13: EXAMEN FÍSICO DE ABDOMEN

OBJETIVO: Realizar el examen físico de abdomen por medio de la ejecución de técnicas que deben llevarse a cabo en un orden estratégico (inspeccionar, auscultar, palpar y percudir), para la consolidación de resultados propios de los cuadrantes o regiones abdominales que permite la descripción de sonidos, masas, formas, asimetrías, volumen, movimientos, entre otros

DEFINICIÓN: El abdomen es la parte del cuerpo comprendida entre el tórax y la pelvis. Contiene diversos órganos vitales. La membrana serosa del peritoneo delimita la cavidad y forma una cubierta protectora de muchas estructuras. Los dos pliegues peritoneales que

	FUNDACIÓN UNIVERSITARIA UNISANGIL FACULTAD DE CIENCIAS DE LA EDUCACIÓN Y DE LA SALUD PROGRAMA DE ENFERMERÍA	Página 2 de 21
	GUIAS VALORACIÓN DEL ESTADO DE LA SALUD	VERSIÓN: 01

rodean el estómago constituyen los epiplones mayor y menor. El mesenterio, un pliegue peritoneal en forma de abanico, cubre la mayor parte del intestino y lo fija a la pared abdominal posterior. Además el abdomen se subdivide mediante dos líneas longitudinales y dos transversales en nueve regiones. Tres superiores: dos hipocondrios (derecho e izquierdo) y en el centro el epigastrio; tres medias: la región umbilical o mesogastrio en el centro y lateralmente los vacíos o regiones lumbares; tres inferiores: dos fosas ilíacas y el hipogastrio.

INSUMOS REQUERIDOS

Bandeja con:

1. Hoja de registro de enfermería.
2. Fonendoscopio

EXAMEN FÍSICO DE ABDOMEN

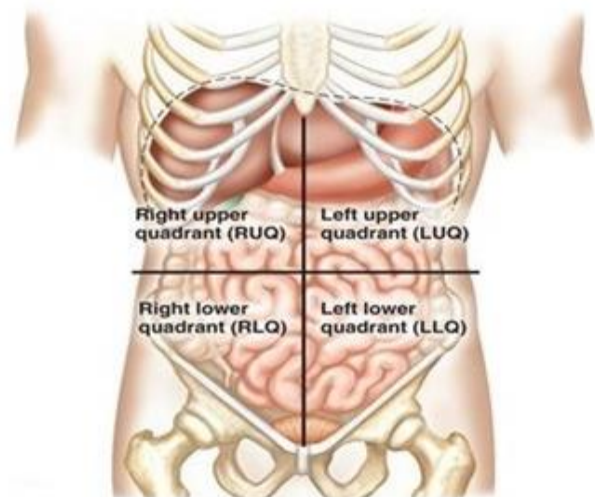
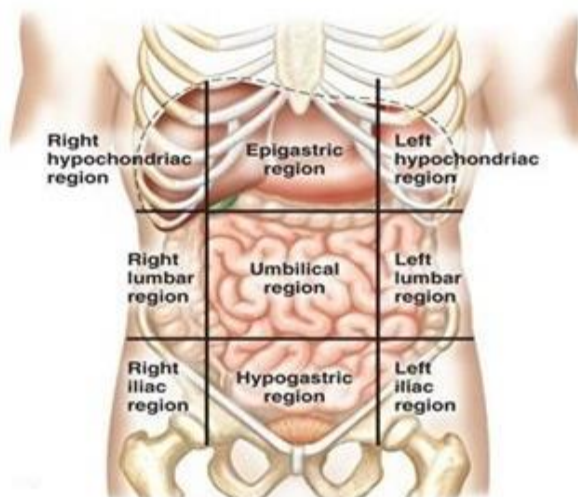
Las técnicas utilizadas para efectuar el examen de abdomen son similares a las que se usan para valorar cualquier otra parte del cuerpo. Como lo son auscultación, palpación y percusión

Precauciones

1. Explicar el procedimiento al examinado.
2. Colocarlo en posición decúbito dorsal, con una almohada debajo de la cabeza, las rodillas flexionadas; si es posible colocar una almohada debajo de éstas.
3. Descubrir sólo el área a examinar.
4. Iluminación adecuada.
5. Las manos del examinador deben estar secas y calientes.
6. Pedir al examinado que orine antes de iniciar el examen

CORRELACIONES ANATÓMICAS EN LOS CUATRO CUADRANTES DEL ABDOMEN	
CUADRANTE SUPERIOR DERECHO	CUADRANTE SUPERIOR IZQUIERDO

Hígado y vesícula biliar Píloro Duodeno Cabeza suprarrenal derecha Parte de riñón derecho Flexura hepática del colon Parte del colon transverso y ascendente	Lóbulo izquierdo del hígado Bazo Estomago Cuerpo del páncreas Glándula suprarrenal izquierda Parte del riñón izquierdo Flexura esplénica del colon Parte del colon transverso y descendente.
CUADRANTE INFERIOR DERECHO	CUADRANTE INFERIOR IZQUIERDO
Polo inferior del riñón derecho Ciego y apéndice vermiforme Parte del colon ascendente Vejiga (si esta distendida) Ovario y trompa Útero (si esta agrandado) Cordón espermático derecho Uréter derecho	Polo inferior del riñón izquierdo Colon sigmoide Parte del colon descendente Vejiga (si esta distendida) Ovario y trompa Útero Cordón espermático izquierdo Uréter izquierdo



	FUNDACIÓN UNIVERSITARIA UNISANGIL FACULTAD DE CIENCIAS DE LA EDUCACIÓN Y DE LA SALUD PROGRAMA DE ENFERMERÍA	Página 4 de 21
	GUIAS VALORACIÓN DEL ESTADO DE LA SALUD	VERSIÓN: 01

<http://periodicosalud.com/cuadrantes-abdominales-anatomia-organos/>

<i>CORRELACIONES ANATÓMICAS EN LA NUEVE REGIONES DEL ABDOMEN</i>		
<i>HIPOCONDRIO DERECHO</i>	<i>EPIGASTRIO</i>	<i>HIPOCONDRIO IZQUIERDO</i>
Lóbulo hepático derecho Vesícula biliar Parte del duodeno Flexura hepática del colon Parte de riñón derecho Glándula suprarrenal derecha	Extremo pilórico del estomago Duodeno Páncreas Parte de hígado	Estomago Bazo Cola de páncreas Flexura esplénica del colon Polo superior del riñón izquierdo Glándula suprarrenal izquierda
<i>FLANCO DERECHO (LUMBAR)</i>	<i>MESOGASTRIO (UMBILICAL)</i>	<i>FLANCO IZQUIERDO (LUMBAR)</i>
Colon ascendente Mitad del riñón derecho Parte del duodeno y del yeyuno	Epiplón Mesenterio Porción inferior de duodeno Yeyuno e íleon	Colon descendente Mitad inferior del riñón izquierdo Parte del yeyuno e íleon
<i>FOSA ILIACA DERECHA (INGUINAL)</i>	<i>HIPOGASTRIO (PÚBICA)</i>	<i>FOSA ILIACA IZQUIERDA (INGUINAL)</i>
Ciego Apéndice vermiforme Extremo inferior del íleon Uréter derecho Cordón espermático derecho	Íleon Vejiga útero	Colon sigmoide Uréter izquierdo Cordón espermático izquierdo Ovario izquierdo

	FUNDACIÓN UNIVERSITARIA UNISANGIL FACULTAD DE CIENCIAS DE LA EDUCACIÓN Y DE LA SALUD PROGRAMA DE ENFERMERÍA	Página 5 de 21
	GUIAS VALORACIÓN DEL ESTADO DE LA SALUD	VERSIÓN: 01

Ovario derecho		
----------------	--	--

TECNICAS

El orden normal que se sigue en la exploración del abdomen es el siguiente: inspección, auscultación, palpación superficial y profunda y percusión. Algunos autores recomiendan un orden diferente.

Nota: Se ausculta primero, porque la percusión y la palpación pueden alterar los ruidos hidroaéreos intestinales.

Orientaciones Generales

- Se usa el diafragma del estetoscopio para auscultar los ruidos intestinales, que habitualmente son de tono alto
- Realice siempre primero la palpación superficial y luego la palpación profunda
- La percusión y la palpación pueden combinarse
- Cuando examine un órgano debe hacerlo completamente, por ambos métodos
Ejemplo, cuando examine el hígado, primero percuta sus límites y después pálpelo.
- La vejiga del sujeto debe estar vacía. Pídale a la persona que orine, así nos aseguramos de no confundir una vejiga llena con un embarazo, una tumoración o un quiste.
- La persona debe estar acostada boca arriba (en decúbito supino o dorsal).
- El explorador utilizará una cama, o una mesa, casi rígida, en la que el sujeto tendrá su cuerpo totalmente apoyado, el tórax y la cabeza colocados a un nivel ligeramente superior al abdomen o al mismo nivel.
- Los brazos extendidos a los lados del cuerpo o cruzados sobre el tórax, y las piernas paralelas, con los miembros inferiores extendidos en ligerísima flexión, para obtener el mayor reposo físico, y por lo tanto, la relajación máxima de la musculatura abdominal

	FUNDACIÓN UNIVERSITARIA UNISANGIL FACULTAD DE CIENCIAS DE LA EDUCACIÓN Y DE LA SALUD PROGRAMA DE ENFERMERÍA	Página 6 de 21
	GUIAS VALORACIÓN DEL ESTADO DE LA SALUD	VERSIÓN: 01

- Coloque una pequeña almohada en la cabeza de manera que la sitúe al mismo nivel del tórax y evite la extensión del cuello, pero que no provoque su flexión. Si es posible, coloque otra debajo de las rodillas, para una relajación más completa.
- El examinador se debe colocar por el lado derecho, si es derecho, porque muchas de las técnicas especiales del examen se relacionan con el hígado y otras estructuras del lado derecho, y el uso de la mano derecha colocado él de este lado, facilita la maniobra.
- Antes de iniciar el examen pregúntele a la persona si hay algún área abdominal en la que sienta molestia o dolor. Estas áreas deben examinarse último.
- Si no hay dolor preciso, un método de examen sistemático pudiera ser comenzando por la fosa iliaca izquierda, avanzar en forma de espiral, contrario a las manecillas del reloj, a flanco izquierdo, hipocondrio izquierdo, epigastrio, hipocondrio derecho, flanco derecho, fosa iliaca derecha, hipogastrio, para terminar en la región umbilical y así, se habrá recorrido en primera instancia todo el abdomen.
- Otra variante de método sistemático de examen, empleado para la palpación es comenzar a palpar con la mano derecha la fosa iliaca izquierda, se sube también por el vacío o flanco izquierdo al hipocondrio de ese lado y se palpa el epigastrio. Ahora se baja a palpar el mesogastrio, después el otro hipocondrio, luego bajamos por el vacío derecho a la fosa iliaca de ese lado y, finalmente, se palpa el hipogastrio.

INSPECCIÓN

Precauciones:

- El vientre debe estar ampliamente descubierto, pero se deben tapar el pecho y las regiones inguinales, mientras no se estén examinando estas, para evitar molestias y respetar el pudor.
- El abdomen debe ser observado de frente y de perfil, para ello se aprovechan todos los ángulos o incidencias de los rayos luminosos sobre la superficie abdominal.
- Pida a la persona que tosa para evidenciar dolor con la tos y masas que protruyen (hernias), no vistas previamente.

	FUNDACIÓN UNIVERSITARIA UNISANGIL FACULTAD DE CIENCIAS DE LA EDUCACIÓN Y DE LA SALUD PROGRAMA DE ENFERMERÍA	Página 7 de 21
	GUIAS VALORACIÓN DEL ESTADO DE LA SALUD	VERSIÓN: 01

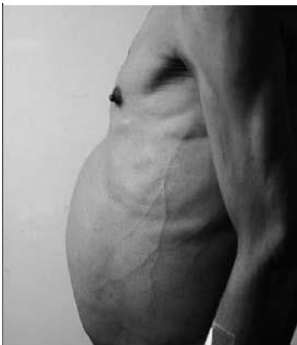- En individuos delgados pueden verse la pulsación de la aorta abdominal en la línea media y los movimientos peristálticos.
 - El primer paso en la exploración del abdomen debe ser siempre la inspección. Al inspeccionar el abdomen, el examinador debe tener en cuenta: Forma, Simetría, Volumen o tamaño, Características de la piel y Movimientos
1. **Forma:** En la persona delgada de condición atlética, la superficie abdominal guarda una situación uniformemente paralela con la horizontal del cuerpo, y se denomina abdomen plano. En sujetos delgados, el abdomen es cóncavo y se denomina en batea o escafoideo. Un abdomen redondeado consiste en un aumento de la pared del abdomen sobre el plano horizontal; es común en niños y en adultos obesos. En la forma del abdomen se observa el ombligo, su localización, integridad, protrusión o inversión.
 2. **Simetría:** Igualdad de los cuatro cuadrantes.
 3. **Volumen:** proporcional o no a la constitución del sujeto. La medición es el único procedimiento que permite evaluarlo con precisión.
 4. **Características de la piel:** la piel del abdomen no difiere de la que cubre el resto del cuerpo, las características más comunes en la piel son:
 - **Estrías o vivices:** Son lesiones en la dermis, debido a la sobre distensión aguda o crónica de ésta. Estas lesiones son máculas, tortuosas, de longitud, anchura y coloración variables.
 - **Alteraciones en la coloración:** masas, nódulos, cicatrices, petequias y equimosis; red venosa visible; edema.
 - **La distribución del vello** es también un dato importante en el examen del abdomen. En el hombre la distribución es romboidea, es más gruesa y puede cubrir todo el abdomen. En la mujer es triangular, localizado en la región púbica, y si se presenta en la región abdominal es escaso y suave.

	FUNDACIÓN UNIVERSITARIA UNISANGIL FACULTAD DE CIENCIAS DE LA EDUCACIÓN Y DE LA SALUD PROGRAMA DE ENFERMERÍA	Página 8 de 21
	GUIAS VALORACIÓN DEL ESTADO DE LA SALUD	VERSIÓN: 01

5. Movimientos: las características de la respiración, presencia de pulsaciones o de peristaltismo se incluyen bajo la inspección de movimientos.

Los contornos alterados del abdomen son:

1. **Distensión generalizada con el ombligo invertido:** obesidad, distensión gaseosa,
2. **Distensión de la mitad inferior:** vejiga distendida, embarazo, masa ovárica.
3. **Distensión generalizada con el ombligo evertido:** ascitis, tumor, hernia umbilical.
4. **Abdomen excavado:** emaciación, reemplazo de la grasa subcutánea con músculo.



AUSCULTACIÓN

Precauciones

- Escuche los ruidos intestinales (hidroaéreos) con el diafragma del estetoscopio. No es necesario oír en cada cuadrante, si el tono y la frecuencia son normales. Si los ruidos están hipo activo o ausente ausculte cada cuadrante entre uno y dos minutos.
- Los ruidos hidroaéreos normales son sonidos de tono alto, borgogante, de frecuencia regular entre 5-35/min

La auscultación del abdomen se hace con el objeto de:

1. Evaluar los ruidos del intestino.
2. Detectar sonidos circulatorios normales (por ejemplo, pulsaciones).
3. Detectar frotos y soplos.

	FUNDACIÓN UNIVERSITARIA UNISANGIL FACULTAD DE CIENCIAS DE LA EDUCACIÓN Y DE LA SALUD PROGRAMA DE ENFERMERÍA	Página 9 de 21
	GUIAS VALORACIÓN DEL ESTADO DE LA SALUD	VERSIÓN: 01

Para auscultar el abdomen, se recomienda dividirlo en cuatro cuadrantes, trazando dos líneas imaginarias, una horizontal y otra vertical, que se cruzan en el ombligo. Para poder detectar bien el ruido peristáltico, se coloca suavemente el estetoscopio sobre la pared abdominal, y se escucha los cuatro cuadrantes.

Se sugiere conservar un orden durante la auscultación, así: empezar por la región umbilical, y continuar ordenadamente en todos los cuadrantes.

El carácter de los sonidos y su frecuencia se escuchan durante un minuto; con la práctica se puede abreviar este tiempo. Los ruidos peristálticos del intestino se escuchan normalmente en forma de ruidos de “gorgueo” intermitentes; usualmente tienen una frecuencia de cinco por minuto. La intensidad y el timbre varían de acuerdo con la fase de la digestión y son más frecuentes después de las comidas. Durante el examen, es necesario observar si la frecuencia de los ruidos está francamente elevada o disminuida.

Con la frecuencia, se suelen escuchar las pulsaciones de la aorta abdominal en mesogastrio, sobre todo en individuos delgados; para escuchar mejor estos sonidos, se recomienda usar la campana del estetoscopio. La auscultación en flancos y mesogastrio se hace con el fin de detectar soplos. La presencia de un soplo o frote obliga a sospechar un proceso anormal.

PALPACIÓN

Precauciones

- El sujeto debe estar acostado con la mayor relajación abdominal posible
- La respiración debe ser tranquila y amplia, con el pecho elevado para ayudar a la relajación del abdomen.
- El explorador debe colocarse preferentemente a la derecha del enfermo, sentado a una altura adecuada a la cama o a la camilla, o de pie si el enfermo está de pie
- Sus brazos y antebrazos deben formar un ángulo obtuso, no recto ni agudo, ya que en estas últimas posiciones los movimientos de las manos estarían forzados y podrían ocasionar contracturas musculares que le dificultarían la percepción.

	FUNDACIÓN UNIVERSITARIA UNISANGIL FACULTAD DE CIENCIAS DE LA EDUCACIÓN Y DE LA SALUD PROGRAMA DE ENFERMERÍA	Página 10 de 21
	GUIAS VALORACIÓN DEL ESTADO DE LA SALUD	VERSIÓN: 01

- Debe actuar con delicadeza para ganarse la confianza del sujeto y evitar que este se ponga nervioso; sus manos deben tener una temperatura agradable; si fuere necesario podrá calentarlas previamente; las uñas deben estar recortadas. Debe "palpar", no "pinchar" ni hacer presiones molestas o contraproducentes.

El propósito de la palpación es determinar:

1. El tono de la pared abdominal.
2. Posición, movilidad y consistencias de órganos.
3. La naturaleza de cualquier distensión o pulsación.
4. La presencia o ausencia de líquido.
5. Visceromegalia y masas.
6. Presencia de dolor.

Hay dos tipos de palpación abdominal: superficial y profunda.

Palpación abdominal superficial. Se realiza con el fin de relajar los músculos, detectar distensión abdominal, masas y dolor.

Para la palpación superficial, se recomienda:

- Colocar las manos a la misma altura de la superficie de la pared abdominal del examinado.
- El examinado se puede inclinar un poco cuando la cama está muy baja.
- Juntar y extender los pies.
- Con la superficie palmar de los dedos, presionar a una profundidad de 1 cm, con movimientos rotatorios, suaves y lentos.

Palpación abdominal profunda. Se realiza con el objeto de detectar cualquier aumento en el tamaño de un órgano o alteración de sus características, pulsaciones, presencia de líquido, gas y dolor.

Para la palpación profunda, se recomienda realizarla con ambas manos, colocando una arriba de la otra, así:

- Una mano presiona con los dedos.

	FUNDACIÓN UNIVERSITARIA UNISANGIL FACULTAD DE CIENCIAS DE LA EDUCACIÓN Y DE LA SALUD PROGRAMA DE ENFERMERÍA	Página 11 de 21
	GUIAS VALORACIÓN DEL ESTADO DE LA SALUD	VERSIÓN: 01

- La otra mano coloca las falanges distales de los dedos sobre las dos últimas falanges de la mano que está debajo.
- La mano colocada arriba presiona y realiza movimientos rotatorios, suaves y lentos.
- La mano colocada debajo percibe la percepción.
- Se ejerce la presión necesaria para lograr mayor profundidad y así palpar adecuadamente las estructuras abdominales y precisar sus características.

La palpación abdominal tanto superficial como profunda, se debe iniciar en el sitio más alejado de la zona donde el examinado sienta dolor, la cual será la última en explorarse. En ausencia de dolor se recomienda seguir un orden y examinar todos los cuadrantes.

En personas de constitución media, no es posible palpar ninguna de las vísceras intra-abdominales; en individuos delgados o con pared abdominal muy flácida o en niños es posible palpar borde inferior del hígado, aorta abdominal y riñón.

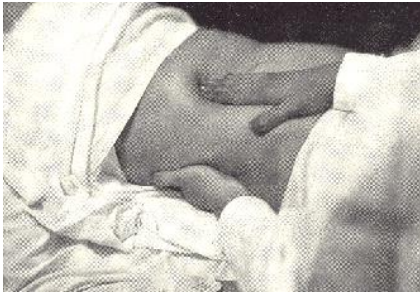En cualquier persona es posible palpar el sigmoideo, si esta inflamado o lleno de materia fecal, la vejiga si esta distendida y el útero si esta grávido.

Cuando se desee precisar el crecimiento de alguna víscera en particular o determinar la presencia de masas o líquidos, se recurre a maniobras especiales.

Para precisar si existe hepatomegalia, se inicia una palpación profunda desde la fosa ilíaca derecha, ascendiendo paulatinamente en línea recta, siguiendo la línea media claviclar, hasta llegar al borde costal. Esta palpación se puede hacer con el borde medial del dedo índice o con las puntas de los dedos de ambas manos, ligeramente flexionados, o con los dedos colocados en la forma ya descrita para realizar la palpación abdominal profunda.

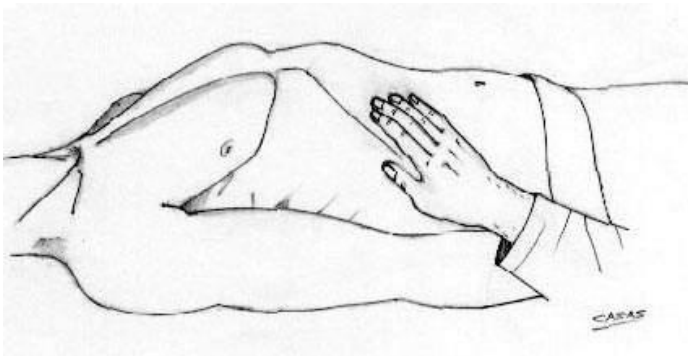
Al realizar esta maniobra, se le solicita al examinado que inspire y espire. Al espirar, se introducen los dedos y luego, durante la inspiración, se realizan movimientos suaves

Que facilitan determinar el borde hepático, el cual choca contra los dedos del examinador, si esta aumentado de tamaño.

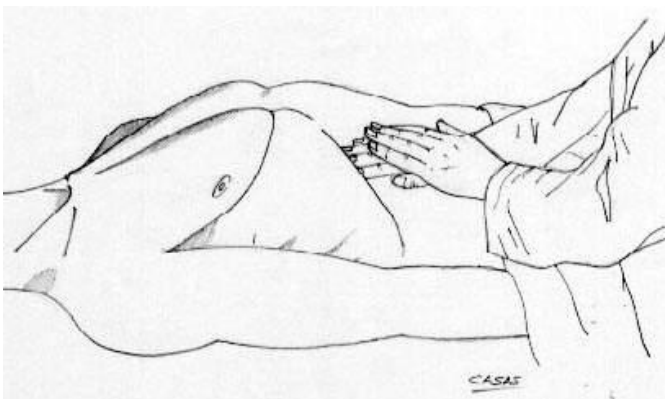


Palpación profunda. Técnica para palpar vísceras intraabdominales.

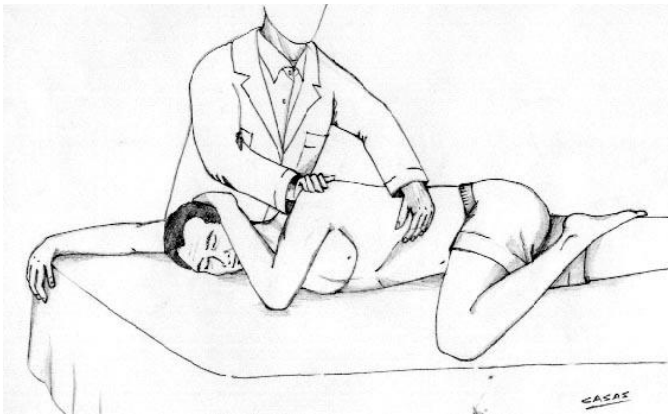
La técnica ya descrita también se utiliza en la palpación del bazo; frecuentemente es necesario recurrir a la palpación bimanual, que consiste en colocar los dedos de la mano derecha debajo del borde costal izquierdo; la cara palmar de la otra mano se coloca en el hipocondrio izquierdo, tratando de empujar la víscera, al mismo tiempo que se palpa profundamente y se ejercen movimientos rotatorios y suaves.



Palpación monomanual del hígado.

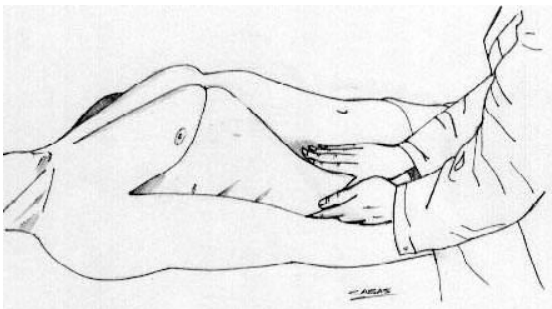


Palpación bimanual del hígado.

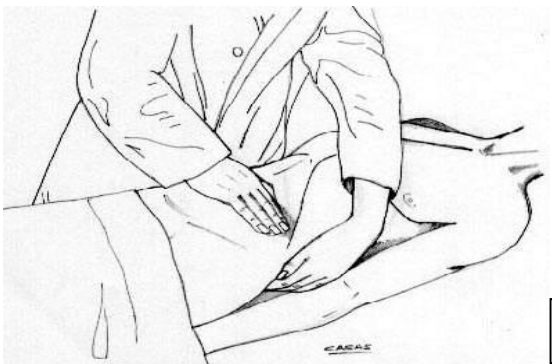


Palpación del bazo mediante la posición y maniobra de Schultze.

Para palpar el riñón se coloca una mano (la izquierda) debajo del ángulo costal posterior y la otra en el flanco. La mano izquierda empuja ligeramente hacia arriba, y la mano colocada en el flanco realiza movimientos suaves y rotatorios, tratando de encontrar la mano que presiona en la región subcostal posterior. Se repite la maniobra con el lado contrario.



Exploración por palpación bimanual del riñón derecho.



Exploración por palpación del bazo.

Una vez detectada cualquier Visceromegalia o masa anormal, es necesario precisar sus caracteres, principalmente posición, tamaño, contorno, consistencia, sensibilidad, relación

	FUNDACIÓN UNIVERSITARIA UNISANGIL FACULTAD DE CIENCIAS DE LA EDUCACIÓN Y DE LA SALUD PROGRAMA DE ENFERMERÍA	Página 14 de 21
	GUIAS VALORACIÓN DEL ESTADO DE LA SALUD	VERSIÓN: 01

con otros órganos y con la pared abdominal. Para lograrlo, se recomienda realizar una palpación monomanual o bimanual tan profunda como sea necesario.

Cuando existe dolor, el examinador debe buscar el signo de rebote (o de blumberg), presionando en una región distante de donde haya dolor o molestia dejando de presionar en forma súbita. Si el signo de rebote está presente, el examinado presentara un dolor agudo en el área afectada, cuando se retira la presión. Generalmente el signo de rebote indica inflamación peritoneal y necesidad de cirugía.

PERCUSIÓN

La percusión del abdomen se efectúa con el objeto de determinar:

- Características y tamaño de las vísceras.
- Presencia de masas, líquidos o gases.

Se puede escuchar distintos tipos de sonidos durante la percusión, así:

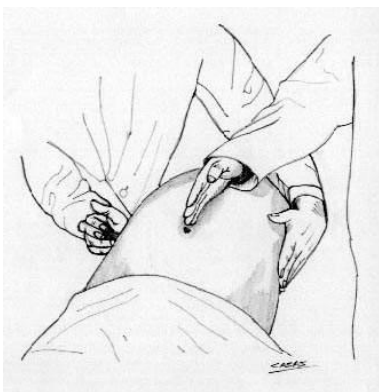
NOTAS EN LA PERCUSIÓN DE ABDOMEN		
Nota	Descripción	Localización
Timpanismo	Tono más agudo que la resonancia	Vísceras llenas de aire
Hiperresonancia	Entre timpanismo y resonancia	Base de pulmón derecho
Resonancia	Sostenida de tono moderado	Sobre tejido pulmonar
matidez	Corta el tono grave, con escasa resonancia	Órganos sólidos adyacentes a estructuras llenas de aire.

EVALUACIÓN DE LÍQUIDO DENTRO DEL ABDOMEN

La presencia de gran cantidad de líquido en la cavidad abdominal se descubre provocando una “onda líquida”.

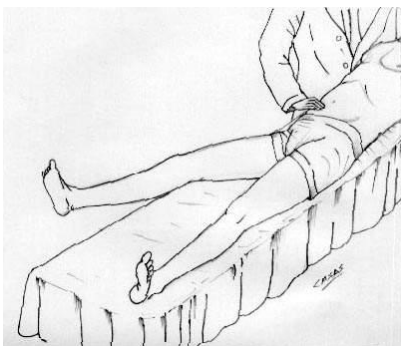
	FUNDACIÓN UNIVERSITARIA UNISANGIL FACULTAD DE CIENCIAS DE LA EDUCACIÓN Y DE LA SALUD PROGRAMA DE ENFERMERÍA	Página 15 de 21
	GUIAS VALORACIÓN DEL ESTADO DE LA SALUD	VERSIÓN: 01

El procedimiento es como sigue: - el médico percute un flanco con el dedo de una mano y palpa en flanco opuesto con la palma de la otra mientras un asistente coloca el borde cubital de su mano verticalmente en la línea media del abdomen impidiendo que la pared abdominal transmita el impulso. Cuando hay líquido se percibe el impulso en la mano que palpa el flanco opuesto (maniobra de Tarral).



Maniobra de Tarral para detectar líquido en la cavidad abdominal.

El examinado manifiesta dolor si hay un proceso inflamatorio en el músculo psoas, como se ve en la psoitis o con una víscera intra-abdominal inflamada que se encuentra en contacto con el músculo.

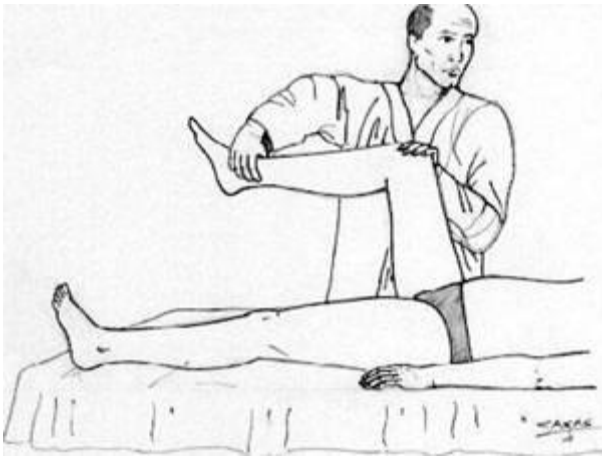


Maniobra del psoas iliaco.

Signo del obturador


Se flexiona el muslo en ángulo recto y se gira hacia afuera y hacia adentro.

El signo es positivo cuando al realizar la maniobra despierta dolor en hipogastrio si existe una apendicitis pelviana, sangre y/o pus en la pelvis.



Maniobra del obturador

SIGNOS		
SIGNO	DESCRIPCIÓN	PROCESO ASOCIADO
Cullen	Equimosis alrededor del ombligo	Hemoperitoneo, pancreatitis, embarazo ectópico
Grey-turner	Equimosis en los flancos	Hemoperitoneo, pancreatitis
Murphy	Interrupción brusca de la inspiración al palpar la vesícula biliar	Colecistitis
Dance	Ausencia de ruidos intestinales en el cuadrante inferior derecho	Intususcepción (parte del intestino se introduce en el mismo)
Romberg-howship	Dolor desde la cara interna del muslo hasta la rodilla	Hernia obturadora encarcelada
Blumberg	Sensibilidad al rebote	Irritación peritoneal, apendicitis
Rovsing	Dolor en el cuadrante inferior derecho que aumenta al presionar sobre cuadrante inferior izquierdo	Irritación peritoneal

	FUNDACIÓN UNIVERSITARIA UNISANGIL FACULTAD DE CIENCIAS DE LA EDUCACIÓN Y DE LA SALUD PROGRAMA DE ENFERMERÍA	Página 17 de 21
	GUIAS VALORACIÓN DEL ESTADO DE LA SALUD	VERSIÓN: 01

Ballance	Matidez fija a la percusión en el flanco izquierdo y matidez en el flanco derecho que desaparece al cambio de posición	
Aaron	Dolor o distres provocado en la zona del corazón o estomago de la persona con palpación del punto de mc burney.	
Mc burney	Repercusión de la sensibilidad y dolor agudo cuando se palpa el punto de mc burney	

BIBLIOGRAFIA:

Martínez, Esneda y Lerma, Julia. Valoración del estado de la salud. 1ª Ed. Copyright. Washington: 2003.

Docterman, J., & Jones, D (Eds.). (2003). Unifying Nursing languages: the harmonization of NANDA, NIC, and NOC. Washington, DC: American Nurses Association.

García Gutiérrez, Alejandro. Semiología quirúrgica. Ministerio de salud publica 2004. Disponible en: http://www.fcmealixto.sld.cu/fcg/te_act/sem_quir.htm. [Consultado el 15 de mayo de 2010].

Garrido García, Rolando José. Examen físico de abdomen. Disponible en: http://www.sld.cu/galerias/ppt/sitios/pdguanabo/examen_fisico_del_abdomen_xxx.ppt. [[Consultado el 15 de mayo de 2010].

Ibanez. E et al. Valoración del estado de la salud por los dominios de la taxonomía NANDA. El lenguaje estandarizado al alcance de todos. Última edición

EJEMPLO REGISTRO DE ENFERMERÍA:

	FUNDACIÓN UNIVERSITARIA UNISANGIL FACULTAD DE CIENCIAS DE LA EDUCACIÓN Y DE LA SALUD PROGRAMA DE ENFERMERÍA	Página 18 de 21
	GUIAS VALORACIÓN DEL ESTADO DE LA SALUD	VERSIÓN: 01

Abdomen redondeado y simétrico con estrías blanquecinas adyacentes al ombligo en todos los cuadrantes. Muestra cicatriz quirúrgica de 5cm en la fosa iliaca derecha. Sin áreas de pulsaciones o peristaltismo visibles. Ruidos intestinales activos audibles en todos los cuadrantes. Percusión timpánica sobre el epigastrio y resonante en el resto del abdomen. Región hepática de 5cm del reborde intercostal derecho. No esplenomegalia. Musculatura blanda y depresible a la palpación ligera. No masas o áreas de dolor a la palpación profunda. Reflejos superficiales conservados. Ningún signo de irritación peritoneal.

Elaborado por: Jenny C. Araque Castillo Estudiantes de gerencia en los servicios de salud I. 2010-1.	Actualizad por: Julieth Katherine Vargas Estudiante de cuidado en los servicios de salud 2	Aprobado: Catalina Franco Villegas Directora Programa Enfermería
Revisado por: Enf. Eulalia Medina Díaz. Directora del programa de Enfermería. UNISANGIL. Enf. Alejandra Ortega Docente enfermería UNISANGIL	Revisado por: Beatriz Elena Sánchez Oliveros Docente Asesora Coordinadora de Practicas	P.E. Versión 04
Actualizado por Laura M. Pérez Vesga Eliana Mancilla López Estudiante de cuidado en los servicios de salud I-II 2019- 1	Revisado por Graciela Olarte Rueda Docente Asesora	

	FUNDACIÓN UNIVERSITARIA UNISANGIL FACULTAD DE CIENCIAS DE LA EDUCACIÓN Y DE LA SALUD PROGRAMA DE ENFERMERÍA	Página 19 de 21
	GUIAS VALORACIÓN DEL ESTADO DE LA SALUD	VERSIÓN: 01

LISTA DE CHEQUEO PARA LA GUÍA DE EXAMEN FISICO DE VALORACION DE ENFERMERIA No.13: ABDOMEN

OBJETIVO: Confirmar que el estudiante de enfermería de UNISANGIL con apoyo de a guía facilitada realice correctamente la valoración de enfermería correspondiente al examen físico abdominal, basados en la justificación científica que soporta el dominio de nutrición según taxonomía NANDA.

DEFINICIÓN:

La cavidad del abdomen contiene diversos órganos vitales. El peritoneo, una membrana serosa, delimita la cavidad y forma una cubierta protectora de diversas estructuras abdominales. Los dos pliegues peritoneales que rodean el estómago constituyen los epiplones mayor y menor. El mesenterio, un pliegue peritoneal en forma de abanico, cubre la mayor parte del intestino y lo fija a la pared abdominal posterior

VALORACIÓN:


Requiere de cuidado meticulosidad y esmero por existir debajo de la pared abdominal vísceras con funciones distintas. Las técnicas utilizadas en su orden son inspección, auscultación, palpación y percusión

En el listado de parámetros presentado a continuación, señale con un “SÍ” cuando el estudiante realiza totalmente y sin dificultad lo descrito en cada paso y con “NO” cuando olvida total o parcialmente lo descrito, lo realiza con dificultad o necesita ayuda.

PARAMETROS	SI	NO
Precauciones:		

	FUNDACIÓN UNIVERSITARIA UNISANGIL FACULTAD DE CIENCIAS DE LA EDUCACIÓN Y DE LA SALUD PROGRAMA DE ENFERMERÍA	Página 20 de 21
	GUIAS VALORACIÓN DEL ESTADO DE LA SALUD	VERSIÓN: 01

	<ul style="list-style-type: none"> ■ Explica el procedimiento a la persona ■ Coloca la persona en decúbito dorsal, con una almohada de bajo de la cabeza, las rodillas flexionadas ■ Descubre el área ■ Iluminación adecuada ■ Solicita a la persona que evacue la vejiga antes de la valoración ■ Al inspeccionar el abdomen lo hace de frente y tangencialmente. 		
INSPECCIÓN:			
1	Forma del abdomen		
2.	Igualdad de cuadrantes		
3.	Posición y características del ombligo		
4.	Características de la piel		
5.	Presencia de movimientos		
6.	Observa contorno del abdomen		
7.	Observa el volumen		
8.	Valora Presencia de masas		
9.	Observa peristaltismo		
10.	Observa pulsaciones		
AUSCULTACIÓN			
11.	Divide el abdomen en 4 cuadrantes		
12.	Escucha el peristaltismo en todos los cuadrantes		
13.	Diferencia los ruidos peristálticos		
14.	Ausulta flancos y región umbilical en busca de soplos		
15.	Realiza la palpación superficial con una sola mano y los dos extendidos.		
PALPACIÓN SUPERFICIAL			
16.	Con la superficie palmar de los dedos presiona a una profundidad de 1cm.		
17.	Efectúa movimientos suaves y rotatorios		
18.	Realiza la palpación superficial en todas las regiones.		
PALPACIÓN PROFUNDA			
19.	Realiza la palpación profunda en todo el abdomen		
20.	Emplea las manos, de manera que la mano de abajo perciba la sensación y la superior presione y realice movimientos rotatorios, suaves y lentos.		
PALPACIÓN DEL HIGADO			
21.	Inicia la palpación profunda desde la fosa iliaca		
22.	Asciende siguiendo la línea media clavicular hasta llegar al borde costal.		
23.	Introduce los dedos para palpar durante la espiración		
24.	Trata de precisar el borde del hígado en la inspiración		
PALPACIÓN DEL RIÑÓN			
25.	Coloca la mano debajo del ángulo costal posterior y la otra en el flanco.		
26.	Realiza movimientos de vaivén y suaves		

	FUNDACIÓN UNIVERSITARIA UNISANGIL FACULTAD DE CIENCIAS DE LA EDUCACIÓN Y DE LA SALUD PROGRAMA DE ENFERMERÍA	Página 21 de 21
	GUIAS VALORACIÓN DEL ESTADO DE LA SALUD	VERSIÓN: 01

27.	Repite la maniobra en el lado opuesto		
PALPACIÓN DEL BAZO			
28.	Coloca los dedos en la mano derecha debajo del borde costal izquierdo y la cara palmar de la otra mano en hipocondrio izquierdo		
29.	Palpa profundamente en este sitios y ejerce movimientos rotatorios y suaves		
PERCUSIÓN			
30.	Valora características y tamaño de las vísceras		
31.	Presencia de masas, líquidos o gases		
32.	Escucha distintos ruidos así: <ul style="list-style-type: none"> ■ Timpánico ■ Mate 		
OBSERVACIONES:			
FIRMA DE ESTUDIANTE:			
FIRMA DE DOCENTE EVALUADOR:			